Dr. Nigel A. Saynor BDS MSc. (Egyesült Királyság)

Ankylosophy: klinikai kiválóság évtizedek óta

Bevezetés

A fogászati implantációval elérhető hosszú távú esztétikus eredmény vált az elérendő céllá mind a fogorvos, mind a páciens számára. A sikerünket befolyásoló tényezők több összetevőből állnak, többek között magukban foglalják a stabil, mechanikailag megfelelő csontarchitektúrát, amely egyben lehetővé teszi az implantátum ideális behelyezését megfelelő primer stabilitás mellett. Bizonyos esetekben ez a kezdeti primer stabilitás lehetővé teszi a klinikus számára az implantátum azonnali terhelését. A korrekt 3D-s implantátumpozíció kiemelt fontosságú, az implantátum-felépítmény csatlakozási felületnek a tervezett restauráció protetikai epicentrumába kell esnie. A biológiai szélesség kialakításához elengedhetetlen az adekvát mennyiségű és minőségű lágyszövet kifejezetten a felépítmény ínnyel érintkező felületén. Ezért a köztielem korai vagy azonnali csatlakoztatása az eltávolítások számának minimalizálásával párosítva előnyösnek tekinthető. A lágyszöveti profil kialakítása ideiglenes fogpótlásokkal jelentős szereppel bír. A transzmukozális forma, a kontúr, a felépítmény anyaga mind hozzájárul a biológiai zárás kialakulásához. És végül, talán a legfontosabb aspektus, az eredmény fenntartása a végleges fogpótlás által. A diagnosztikai, tervezési fázis interdiszciplináris megközelítést igényel a kezelés kimenetelének optimalizálása érdekében. A megfelelő diagnózis felállításának jelentőségét nem lehet eléggé hangsúlyozni: a hibás tervezés a sikertelenség alapja.

Evidenciákon alapuló fogászat

Az evidenciákon alapuló fogászaton elsősorban azt a folyamatot értjük, amikor felkutatjuk, értelmezzük, majd saját praxisunkban felhasználjuk a rendelkezésre álló legjobb klinikai kutatási eredményeket, adatokat, integrálva saját tapasztalatainkat és szakértelmünket, továbbá figyelembe vesszük a páciens elvárásait is.

A legerősebb evidenciával az átfogó tanulmányok (systematic review) bírnak, amelyek a randomizált kontrollált klinikai kutatások (RCT) nyers adatait dolgozzák fel. Egy idealizált világban minden klinikai döntésünk hátterében ilyen átfogó evidenciáknak kellene állniuk, de a való világ más képet mutat. A következőkben bemutatjuk azokat a kulcstényezőket, amelyek a sikeres implantációs terápiához szükségesek, illetve átvesszük a hozzájuk kötődő klinikai információkat, amelyek hasznos eszközök mind a megfelelő implantátum, mind a helyes kezelési protokoll kiválasztásában.

Ideális esetben a mindennapi gyakorlatban használt implantátumrendszer a lehető legjobb módon segíti a használóját abban, hogy elérje a kezelés célját, értve ezt a fogorvos és a páciens szemszögéből egyaránt. A következő áttekintés bemutatja, hogy az Ankylos implantátum hogyan illeszkedik ebbe az evidenciákon alapuló koncepcióba.

A felszíni struktúrának, úgy látszik, fontos szerepe van a sikeres osszeointegrációban, elsősorban olyan kihívást jelentő esetekben, ahol a csont minősége nem megfelelő, vagy korai terhelést tervezünk. A megjelent publikációk erős bizonyítékokat nyújtanak arra, hogy az érdes felszínek jobbak a sima felszínekhez képest, ha a sikerességi eredményt vesszük alapul [12]. Ugyanakkor egyes vélemények azt hangsúlyozzák, hogy az érdesebb felszín nagyobb veszélyt jelent a periimplantitis kialakulása miatt, elsősorban akkor, amikor ez az érdesebb felszín a nyaki területen található, közel a lágyszöveti záráshoz. Ennek az állításnak mond ellent az *Esposito* és munkatársai által közreadott átfogó tanulmány („Hiányzó fogak pótlása érdekében végzett beavatkozások: különféle típusú implantátumok vizsgálata"), amely a fellelhető RCT-k átnézése után azt találta, hogy csak korlátozott evidenciáink vannak arról, hogy a relatíve kevésbé érdes felszínű implantátumok körüli csont kevésbé hajlamos krónikus infekcióra (periimplantitis), mint az érdesebb felületű. Másrészről megállapították, hogy nincs arra utaló adat, hogy bármelyik implantátumtípus a másik felett állna a hosszú távú sikerességben. Ezek az eredmények azonban csak néhány RCT-n alapulnak, így nagy a hibalehetőség a részt vevő páciensek alacsony száma, illetve az utánkövetési idő rövidsége miatt, ezért további kutatásokra van szükség, amelyekbe megfelelő menynyiségű pácienst vonnak be, és legalább 5 éves az utánkövetés [9].

Jelenlegi tudásunk a periimplantáris szövetek stabilitásáról

Az úgynevezett biológiai szélesség kialakulásáról implantátumok körül sok minden kiderült az elmúlt

években, amikor 1997-ben *Hermann* és munkatársai azt találták, hogy minden kétrészes implantátumrendszernél, függetlenül attól, hogy zártan vagy nyíltan hagyták gyógyulni, a legkoronálisabb csont-implantátum kapcsolat konzisztensen 2 mm-rel lejjebb helyezkedett el az implantátum-felépítmény találkozásnál kialakult mikroréshez viszonyítva [11].

1998-ban *Nevins és Stein* arra a megállapításra jutott, hogy a maxilla anterior régiójában végzett implantáció során a legfontosabb faktor a processus alveolaris vertikális dimenziója, valamint elhelyezkedése a majdani fogpótlás tengelyéhez képest [17]. További kutatásokban *Jemt* és *Lekholm* azt figyelték meg, hogy idővel az interdentális papilla fokozatosan érésen esik át, míg a midfaciális gingiva hajlamos az apikális recesszióra [13].

2011-ben *Tsuda* és munkatársai a gingiva faciális szintjének viselkedését tanulmányozták azonnali, szóló implantátumok mellett. Arra jutottak, hogy az íny szintje fenntartható kötőszöveti graft áthelyezésével abban az esetben, ha az implantátumokat a megfelelő 3D-s helyzetben helyezték be [22].

Ugyanebben az évben a *Degidi* és munkatársai által elvégzett kísérlet arra jutott, hogy „olyan zártan gyógyuló implantátum esetén, ahol a köztielem merev kónikus kapcsolattal rendelkezik, a csont az implantátum válla fölé gyógyult" [6].

Atieh és csoportjának 2010-es átfogó tanulmánya, valamint metaanalízise a platform-switched implantátumok körüli marginális csont prezervációját vizsgálta [3]. Arra a megállapításra jutottak, hogy a marginális csont megtartása miatt a platform-switching népszerűvé, széles körben elterjedtté vált az implantátumgyártók között az elmúlt években. Emellett helyesen összegzik, hogy a fejlődés ezen koncepciója, illetve az implantátum-felépítmény platformjának méretbeli különbsége inkább véletlenszerű felfedezésnek tűnik, mint tudományos elveken nyugvó észrevételnek. A kutatásuk tárgya az volt, hogy radiológiailag vizsgálják a marginális csontszint változásait és a platform-switched implantátumok túlélését a hagyományos kapcsolattal rendelkező implantátumokkal összevetve. Tíz randomizált-kontrollált kutatást vontak be, amelyekben összesen 1239 implantátumot vizsgáltak. A marginális csont vesztesége a platform-switched implantátumok körül szignifikánsan kisebb volt a kontrollcsoporthoz képest [átlagos eltérés (MD): –0,37; 95%-os konfidenciatartomány (CI): –0,55-tól –0,20-ig; p<0,0001]. Sikertelenségi arányban nem volt szignifikáns különbség a két csoport között. Metaanalitikus vizsgálatuk következtetése, hogy a platform-switched implantátumok segíthetnek az interimplantáris csontszint és a lágyszövetek megőrzésében. Továbbá, hogy a marginális csont vesztesége fordított arányban áll az implantátum-felépítmény közötti méretkülönbséggel.

Az ideális esztétikai eredmény eléréséhez szükséges tényezők listája

Magne és Belser összeállítottak egy listát azon tényezőkről, amelyek meghatározzák a természetes fogak esztétikai értékét:

- egészséges íny,
- zárt interdentális tér,
- a fog tengelye,
- az ínykontúr zenitje,
- az ínyszintek egyensúlya,
- az interdentális kontaktpont/felszín szintje,
- relatív fogdimenziók,
- a fog formájának, karakterisztikájának, felületi textúrájának, színének, incizális élének alapkonfigurációja,
- alsó és felső ajakvonal, mosolyszimmetria.

A fényképek kiválóan alkalmasak a fentiek rögzítésére *(1. a–k ábra)*.

Implantátum behelyezésének a kritériumai

A sikeres eredmény alapvetően attól függ, hogy mennyire pontosan határoztuk meg a behelyezés pozícióját és időzítését, illetve a terhelést milyen protokoll alapján végezzük. Az implantátum pontos három dimenzióban végzett behelyezése alapvető fontosságú. A periimplantáris csont, valamint az azt támogató lágyszöveti profil közötti harmóniát

1. a–k ábra: Frakturált kismetsző eltávolítása utáni azonnali implantáció (a–b); az Ankylos implantátumra került Cercon köztielem (c). Kiváló esztétikai eredmény 8 évvel később, stabil kemény- és lágyszöveti környezettel; figyeljük meg az ínykontúr természetes lefutását, amelyet az alábbiakban ismertetett útmutatók alapján értünk el (d). A röntgenkontroll stabil csontnívót mutat az implantátum nyaka körül: az ideiglenes fogpótlás viselése során (e), a végleges pótlás átadásakor (f), 2 évvel (g), 4 évvel (h), 6 évvel (i) és 8 évvel később (j–k).

1. a ábra

1. b ábra

1. c ábra

1. d ábra

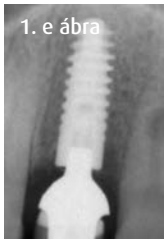
1. e ábra

1. f ábra

1. g ábra

1. h ábra

1. i ábra

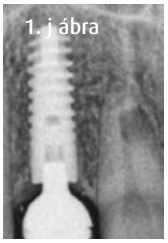
1. j ábra

1. k ábra

2. a ábra

2. b ábra

2. c ábra

2. d ábra

2. e ábra

2. f ábra

2. g ábra

2. h ábra

2. a–h ábra: Reménytelen prognózisú nagymetsző eltávolítása utáni azonnali implantáció (a–b). Az ideális pozícióban elhelyezett Ankylos implantátum (c–d). Az ideiglenes pótlás átadása (e). A végleges fogpótlás elkészítése előtti állapot az ideálisan megformázott ínykontúrral (f). 10 évvel az végleges pótlás átadását követően fenntartható az esztétikai eredmény (g–h).

meg kell őriznünk, így egyben a biológiai harmónia alapelveit is tiszteletben tartjuk.

Azonnali implantáció

2003-ban *Schropp* és munkatársai arra a megállapításra jutottak, hogy a foghúzást követő implantálás segíthet az alveoláris csont prezervációjában, így mind esztétikai, mind funkcionális szempontból jobb eredményt kaphatunk. Azt is kimutatták, hogy a húzást követő 12 hónapban jelentős változások történtek [19]. Ezeket a tényeket *Araújo* csoportja is megerősítette 2005-ben és 2006-ban [1, 2].

Az extrakciós üregbe azonnal behelyezett implantátumnál az elért korai csont-implantátum érintkezés részlegesen elveszik, mivel a gyógyulás során a bukkális csontfal fokozatosan reszorbeálódik. Az általánosan elismert vélekedéssel ellentétben a friss extrakciós sebbe helyezett implantátum nem volt képes megakadályozni ezt a remodellációt. Három hónappal később a kialakult lingvális, valamint bukkális csontszintek hasonló képet mutattak az implantátumok és a fogatlan gerinc mellett. A csontlebomlás sokkal kifejezettebb volt a bukkális, mint a lingvális oldalon. Ez végül a marginális osszeointegráció elvesztéséhez vezetett. A foghúzást követő reszorpciót mindig figyelembe kell venni, ha friss extrakciós sebbe szeretnénk implantátumot behelyezni *(2. a–h ábra)*.

Korai implantálás irányított csontregenerációval (GBR) 6–12 héttel az extrakciót követően

Buser és munkatársai 2002-ben, illetve *Donos* és munkacsoportja 2004-ben végzett kísérletük során olyan implantátumokat követtek 5 évig, amelyeket szimultán csontaugmentációval együtt helyeztek be. Egyik csoport sem volt képes kimutatni különbséget az eredményekben az augmentált, illetve nem augmentált csontba helyezett implantátumok között. Mindemellett az augmentált csontba helyezett implantátumok mellett nem találtak szignifikáns kresztális csontveszteséget [5, 7]. Ezeket az eredményeket tűnik alátámasztani a *Hämmerle* és munkatársai által 2002-ben végzett átfogó tanulmány, amely a „Membrán segítségével augmentált (irányított csontregeneráció) csontba helyezett implantátumok túlélése részlegesen fogatlan páciensekben" címet viseli. Az alábbi változókat vizsgálták: implantátumtúlélés (jelen van-e az implantátum, vagy sem), implantátumsikeresség, az implantátum klinikai mozgathatóságának hiánya, implantátumtörés hiánya, progresszív marginális csontveszteség hiánya (röntgenfelvételeken ellenőrizve), periimplantáris gyulladás és szuppuráció hiánya [10]. Összesen 11 vizsgálat teljesítette a beválogatási kritériumokat. Az augmentált csontba helyezett implantátumok 5 éves összesített sikerességi vagy túlélési rátája 79,4–100% között mozgott. A túlélési értékeket nézve nem voltak szignifikáns különbségek az augmentált vagy nem augmentált csontba helyezett implantátumok között a vizsgált klinikai kutatásokban. A korlátait ismerve, a bemutatott áttekintés (amely másod- és harmadfokú evidenciákon alapul) az alábbi konklúziók levonására alkalmas: „A barrier membránokkal regenerált/augmentált csontba helyezett implantátumok túlélési aránya 79–100% között mozog, a legtöbb vizsgálat alapján ez több mint 90%-ot jelent legalább egy évvel a fogpótlás átadását követően. Ezek a túlélési ráták hasonló képet mutattak a konvencionálisan, nem augmentált csontba behelyezett implantátumokkal." *(3. a–m ábra)*

Késleltetett, több lépcsőben végzett implantálás legalább 3 hónappal a foghúzást követően

2003-ban és 2005-ben *Jemt* és munkatársai 3–6 év távlatában vizsgálatokat végeztek a bukkális szövetek mennyiségének mérésére olyan, a maxilla anterior régiójában elhelyezkedő szóló implantátumok mellett, amelyeknél korábban csontblokkátültetés történt [13, 14].

3. a ábra

3. b ábra

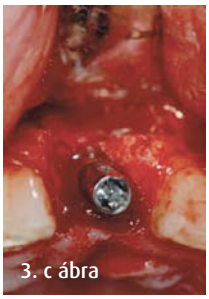
3. c ábra

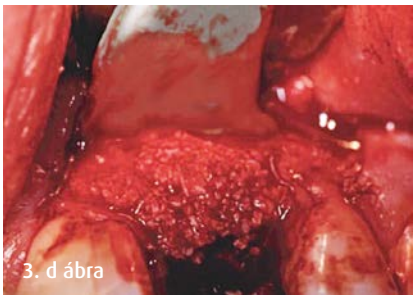
3. d ábra

3. e ábra

3. f ábra

3. g ábra

3. h ábra

3. i ábra

3. j ábra

3. k ábra

Kimutatták, hogy a lokális blokkaugmentáció hasznos protokoll a csontmennyiség bővítésére az implantálás helyén, „habár a graftanyag jelentős része felszívódik, ami csökkenti az esztétikai végeredmény értékét. Emellett a köztielem-korona csatlakoztatása sokkal fontosabb szerepet játszik az eredeti szöveti profil kialakításában a szólókoronás implantátum mellett". *Esposito* és munkatársainak 2009-es, a vertikális, illetve horizontális csontaugmentációt vizsgáló átfogó tanulmánya szerint a fellelhető kevés tanulmányban csak kisszámú beteganyag szerepel, rövid az utánkövetési idő, így viszonylag nagynak tekinthető a hibalehetőség. Számtalan technika létezik a csont vertikális és horizontális augmentációjára, de az még tisztázatlan, hogy ezek közül melyik a legeffektívebb. A rövid implantátumok jobb alternatívának tűnhetnek a vertikális augmentáció helyett vagy sorvadt mandibula esetén. A komplikációk viszonylag sűrűn fordulnak elő, elsősorban a vertikális irányban végzett csontpótlás esetén. Érdekes fejlemény, hogy bizonyos csontpótló anyagok jobb alternatívának tűnhetnek erre a célra, mint a saját csont. A disztrakciós oszteogenezis még több vertikális augmentációs lehetőséget rejt magában, mint az egyéb technikák (utóbbiak azonban ezzel ellentétben lehetővé teszik a horizontális augmentációt is egy időben). A titáncsavarok előnyben részesítendők a felszívódó csavarokkal szemben onlay csontgraftok esetében [8]. *(4. a–i ábra)*

3. l ábra

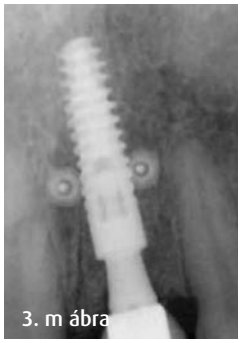
3. m ábra

3. a–m ábra:
Ebben az esetben az azonnali implantáció kontraindikált volt a periapikális folyamat miatt. Miután a súlyosan destruáló-dott fogat eltávolítottuk (a–b), 6 héttel később egy Ankylos implantátumot helyeztünk be (c).
A bukkális defektust csontpótló anyag és felszívódó membrán segítségével augmentáltuk (d–e).
Az implantátum felszabadítása után, a lágyszöveti profilt ideiglenes pótlásokkal formáztuk meg (f–j).
A végleges fogpótlás in situ és röntgenkontroll 6 évvel később (k–m).

Szomszédos implantátumok

Számtalan szerző, mint *Tarnow* 1992-ben, majd 2000-ben, valamint *Schwartz-Arad* és csoportja 2007-ben figyelmeztettek az egymás mellé helyezett implantátumok buktatóira, továbbá a köztük biztosítandó 3–4 mm-es távolság jelentőségét is hangsúlyozták [15, 20, 21]. *Vela és Rodriguez* 2009-ben képes volt különbséget kimutatni az egymás mellé helyezett implantátumok esetén a platform-switched megoldás javára. Megállapították, hogy az implantátumok közötti távolság csökkenthető, s emellett a csontveszteség is redukálható [18]. 2010-ben *Novaes* és munkatársai kísérletükben nem tapasztaltak csontveszteséget, még akkor sem, ha a merev, kónuszos kapcsolattal rendelkező implantátumokat 1 mm távolságra helyezték el egymástól [4]. *(5. a–b)*

4. a ábra

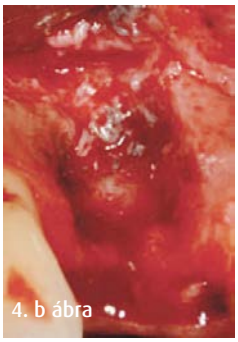
4. b ábra

4. c ábra

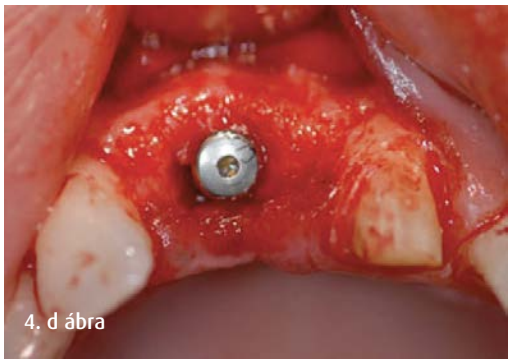
4. d ábra

4. e ábra

4. f ábra

4. g ábra

4. h ábra

4. i ábra

4. a–i ábra: Ebben az esetben többlépcsős eljárást alkalmaztunk, mivel a bukkális fal teljes hiányával járó kiterjedt csontdefektussal álltunk szemben (a–b). A foghúzást követően egy csontblokkal augmentáltuk a hiányt (c). 3 hónappal később egy Ankylos implantátumot helyeztünk be további csontpótló anyaggal együtt (d–e). Az implantátumot 6 hónap múlva szabadítottuk fel, a lágyszövet gyógyulását megvárva készítettük el a végleges fogpótlást (f–g). Klinikai és radiológiai szövetstabilitást tapasztaltunk 6 évvel később, az esztétikai eredmény megtartása mellett (h–i).

A kulcstényezők összegzése a lágyszövetek optimalizálásához az esztétikus régióban végzett implantálás során

A hosszú távú esztétikai eredmények eléréséhez a következő útmutatókat kell követnünk:

1. Ahol lehetséges, orthodontiai extrúzió a foghúzást megelőzően.
2. Saját csont helyett bovin eredetű csontpótló alkalmazása a mennyiség, illetve a kontúr megőrzése érdekében.
3. Az implantátum-felépítmény kapcsolat helyének pozicionálása 3 mm-rel apikálisabban és 2 mm-rel palatinálisabban a végleges pótlás marginális ínypozíciójához képest.
4. A labiális szövetek vastagítása (szabad kötőszöveti grafttal vagy beforgatott lebennyel), abban az esetben, ha kevés feszes ínnyel rendelkezünk.
5. Alulkonturált vagy konkáv transzgingivális elemek alkalmazása.
6. Biokompatibilisabb anyagok, cirkónium, alumínium-oxid vagy titán-oxid alkalmazása a transzgingivális elemeknél az arany, földpát porcelán, műanyag vagy kompozit helyett.

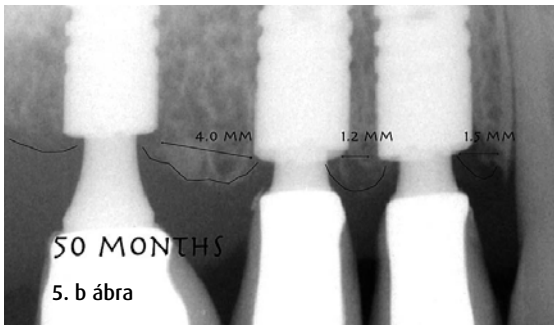

5. a–b ábra: A végleges fogpótlás klinikai és radiológiai képe az átadás után 50 hónappal. Ez az eset kiválóan demonstrálja a platform-switching pozitív hatását a csont stabilitására kisebb és nagyobb implantátumtávolságok esetén is.

7. Kerülendő a köztielem gyakori eltávolítása és újbóli visszahelyezése, érdemes azonnal vagy korán a végleges köztielemet behelyezni.
8. Lágyszöveti profil kialakítása ideiglenes pótlásokkal.
9. A végleges pótlás ragasztásakor a ragasztócement kontrollálása, a felesleg maradéktalan eltávolítása.

Következtetések

Egy új implantációs rendszer bevezetése és használata a mindennapi praxisban embert próbáló feladat lehet. Az elvi koncepciókban beálló változás folyamatos kihívást jelent, hogy munkánkat lege artis láthassuk el. Az elmúlt 10 év során vizsgáltam a kritikus faktorokat a hosszú távú siker és az esztétikus megoldások terén. A legújabb technikák alkalmazásával az olvasó számára naprakész útmutatót ajánlok, amely egyszerűsíti a kezelési protokollokat, mindezt a lehető legkövetkezetesebb módon. Miután értékeljük a cikkben korábban bemutatottakat az implantológia mai állásáról, illetve azon faktorokról, amelyeken a siker vagy a kudarc múlhat, egyértelművé válik, hogy az Ankylos implantációs rendszer tökéletesen megfelel az említett elvárásoknak. Ez az implantációs rendszer lehetővé teszi a felhasználó számára, hogy elérje a kívánt eredményeket a lefektetett koncepciók mentén. Érdekességképpen az Ankylos rendszert nem a tudományos adatok és klinikai tapasztalatok alapján alakították ki, hanem pont fordítva történt: a fejlesztők találékonyságát dicséri, hogy a klinikai aspektust átfogóan megértve képesek voltak a műszaki-technológiai tudást az implantációs környezetbe átkonvertálni. Így kapunk csak teljes képet arról, miért is működik ez ilyen jól. Az egyedülálló Ankylosophy – az ok, amelyért érdemes a rendszer 25. jubileumát ünnepelni.

A hivatkozott irodalom az alábbi webcímen érhető el: www.dentsply-friadent.com/identity

Forrás: Identity 2012/3